生理機能検査部門
平成 26 年度　画像検査分野・腹部超音波検査サーベイ報告

担当　岸　洋介（公立置賜総合病院）

【はじめに】
今回のサーベイは、肝臓病変 2 題、胆嚢病変 1 題を出題しました。
所見の捉えやすい画像を中心に出題しましたので高正解率でした。
回答に参加された施設 33 施設でした。
お忙しい中、サーベイに参加して頂きありがとうございました。

【解説】
《設問 1》　正解④　画像 1-b　画像 2-a　画像 3-c　正解率 100%

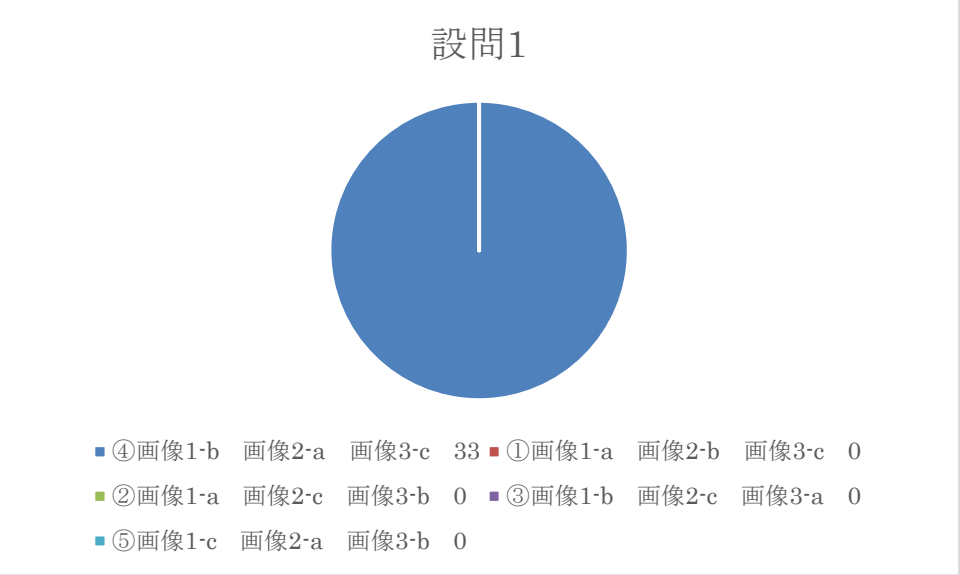

画像 1:境界明瞭、辺縁高エコー帯(marginal strong echo)伴う、内部は高エコー不均一で肝血管腫を疑う所見。肝血管腫の他の有用な所見としては、カメレオンサインや内部エコーのゆらぎなどがあげられる。
画像 2:形状不整、境界不明瞭、内部は無～低エコー不均一で液状化も疑われる、後方エコー増強ありで肝膿瘍を疑う所見。
画像 3:境界明瞭、幅広の halo を伴う、内部は等～高エコー不均一、複数個認められる。転移性肝癌を疑う所見。肺癌からの転移であった。転移性肝癌にしばしば認められる幅広の halo は膨張性発育を示す腫瘍細胞層自体ないし、腫瘍と周囲肝細胞組織の間のうっ血や浮腫性変化によるものとされている。

設問 1 では典型的な所見を伴う肝腫瘤性病変を出題しましたが、これらは多彩なエコー像を呈します。一つ一つの症例の経験を蓄積し、自らの経験値にしていくことが大切です。

《設問 2》　正解②　胆嚢腺筋腫症　正解率 87.9%

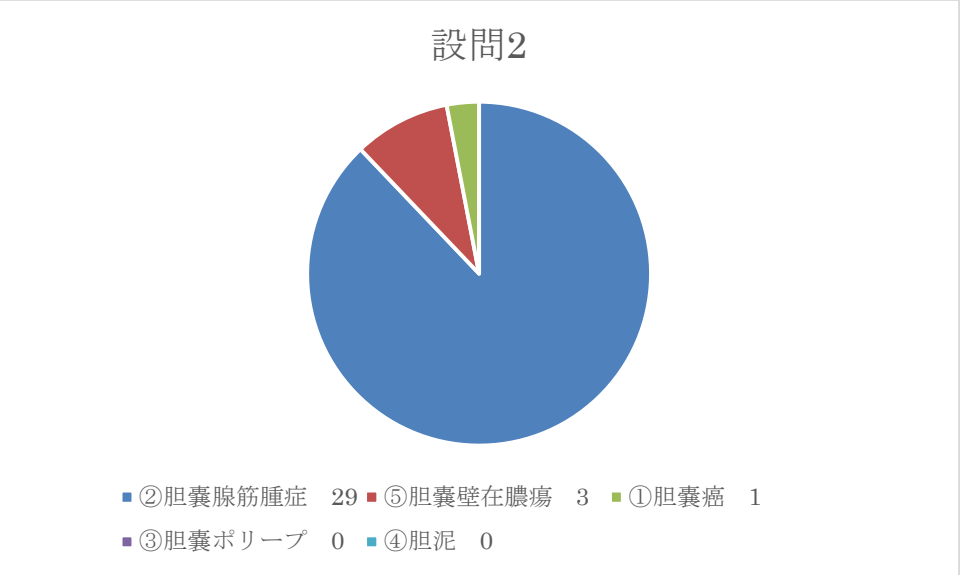

胆嚢腺筋腫症は胆嚢壁のびまん性あるいは限局性の肥厚を特徴とする病変で、胆嚢の粘膜上皮が胆嚢壁の筋肉の層にまで憩室様嵌入した Rokitansky-Ashoff 洞（RAS）と呼ばれるものが増生したものである。底部型（限局型）、分節型（輪状型）、広範型（びまん型）に分類され、超音波画像の特徴としては肥厚した胆嚢壁内に小嚢胞（RAS）やコメットエコー(RAS 自体の多重反射)、結石を伴う。胆嚢摘出例の約 10%に認めるとされ、また超音波装置の性能向上により遭遇する機会も多い。無症状の場合は積極的な治療は必要ないとされるが、胆嚢癌の前癌病変の可能性も示唆されており、また癌を併発した場合は転移しやすいとされ注意が必要である。
本症例は、底部に限局的な壁肥厚あり、肥厚内部には複数個の小嚢胞(RAS)が認められた。内腔面の壁は整で、外側の高エコーは保たれており、胆嚢腺筋腫症を疑う所見である。
回答施設より寄せられたコメントで、拡大画像だけではなくルーチン検査のように全体を把握できるコンベックスの画像もあるとよいとのコメントがありました。

《設問 3》　正解⑤　a～d のすべて　正解率 96.7%

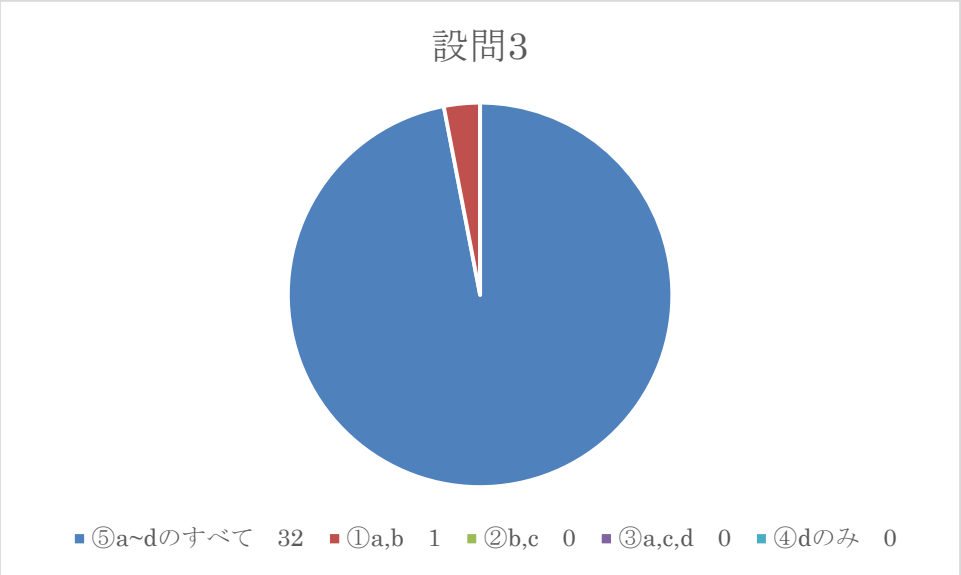

C 型慢性肝炎経過中に認められた腫瘤性病変である。境界明瞭、薄い halo 伴う、内部はモザイクパターン(nodule in nodule)、側方陰影(lateral shadow)あり、後方エコー増強ありで典型的な肝細胞癌の所見である。造影超音波検査では、動脈相で全体的に濃染認め、クッパー相では wash out(+)の領域と wash out(+/-)の領域が認められ分化度の異なる領域を反映していると考えられた。中～低分化型の肝細胞癌を疑う所見であった。報告会では造影超音波の動画も供覧する予定です。

【終わりに】

正解率は設問 1 で 100%、設問 2 で 87.9%、設問 3 で 96.7%、3 問合計の正解率は 94.9%と良好な結果でした。今回は比較的遭遇することの多い症例を中心に出題しました。よって正解を導き出すのは比較的容易だったと思われます。こういった比較的遭遇する機会の多い症例では正解が導きやすいですが、ルーチン検査では説得力のある画像を撮影し、かつ見逃しのないようにしていかなければなりません。超音波装置の性能向上や造影超音波等の普及により精密検査としての意味合いが増す傾向にありますが、最も基本的で大事なのは B-mode 画像です。きれいな B-mode 画像を撮影するためには超音波の基礎や解剖を理解することが第一歩になると思います。基礎、基本の土台をしっかりし、日々研鑽していきましょう。お忙しい中、サーベイに参加して頂きありがとうございました。